

肛门、直肠、生殖器检查

饶学军

- **内容提要 肛门和直肠检查：**有无痔疮、肛裂、肛周脓肿、直肠息肉、直肠癌等病变。
- **男性生殖器检查**阴茎、阴囊、睾丸、前列腺等有无异常改变；
- **对女患者进行检查时，必须要有女医务人员或家属陪同，女性一般只查外生殖器或请妇产科医生做专科检查。**

一、肛门、直肠



(一) 体位

- 1. 膝胸位 检查前列腺及精囊病变，直肠前部。
- 2. 左侧卧位 适用于女患者和重症体弱患者。
- 3. 仰卧位或截石位 适用于重症体弱患者或膀胱直肠窝检查，也可进行直肠双合诊检查。
- 4. 蹲位 由于腹内压增高，使直肠肛管下移1~2 cm，是检查内痔、脱肛及直肠息肉的最好体位。

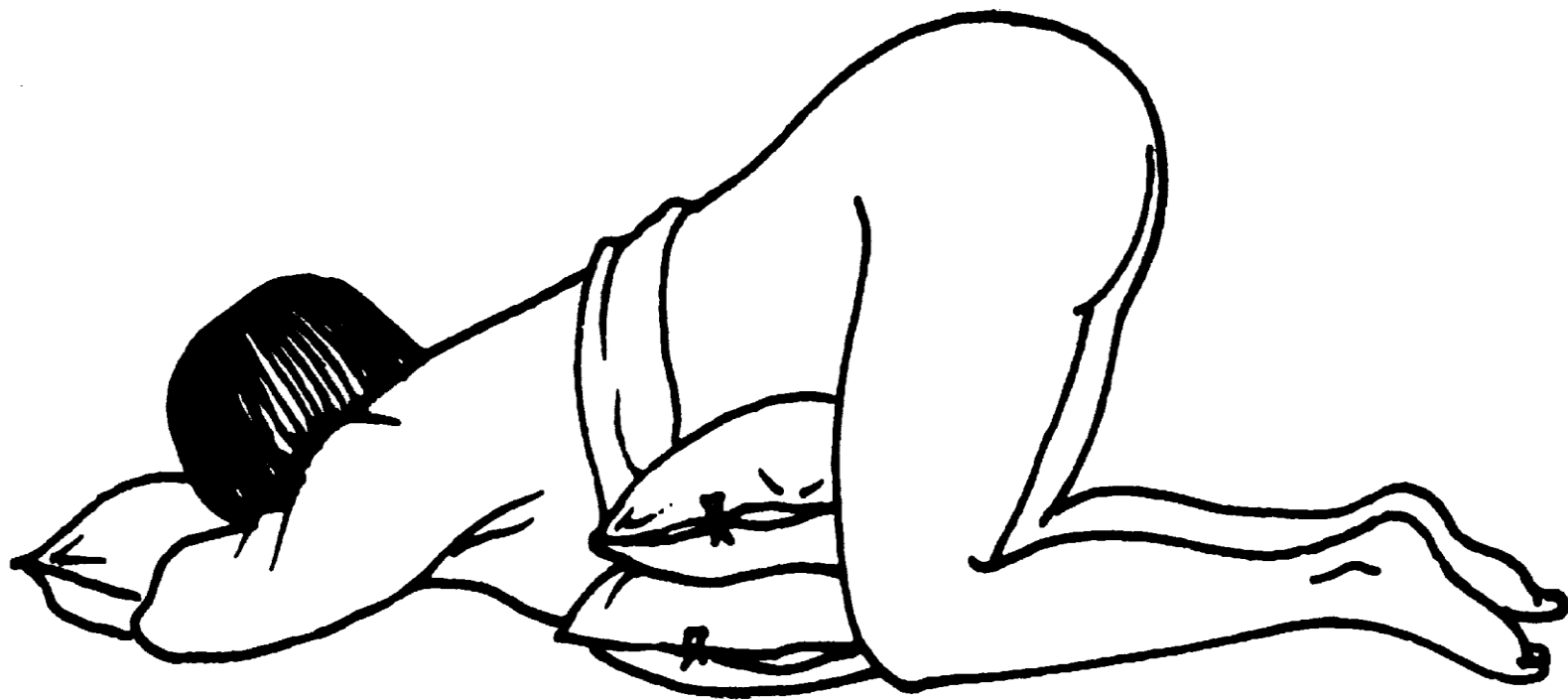

图 3-7-1 膝胸位

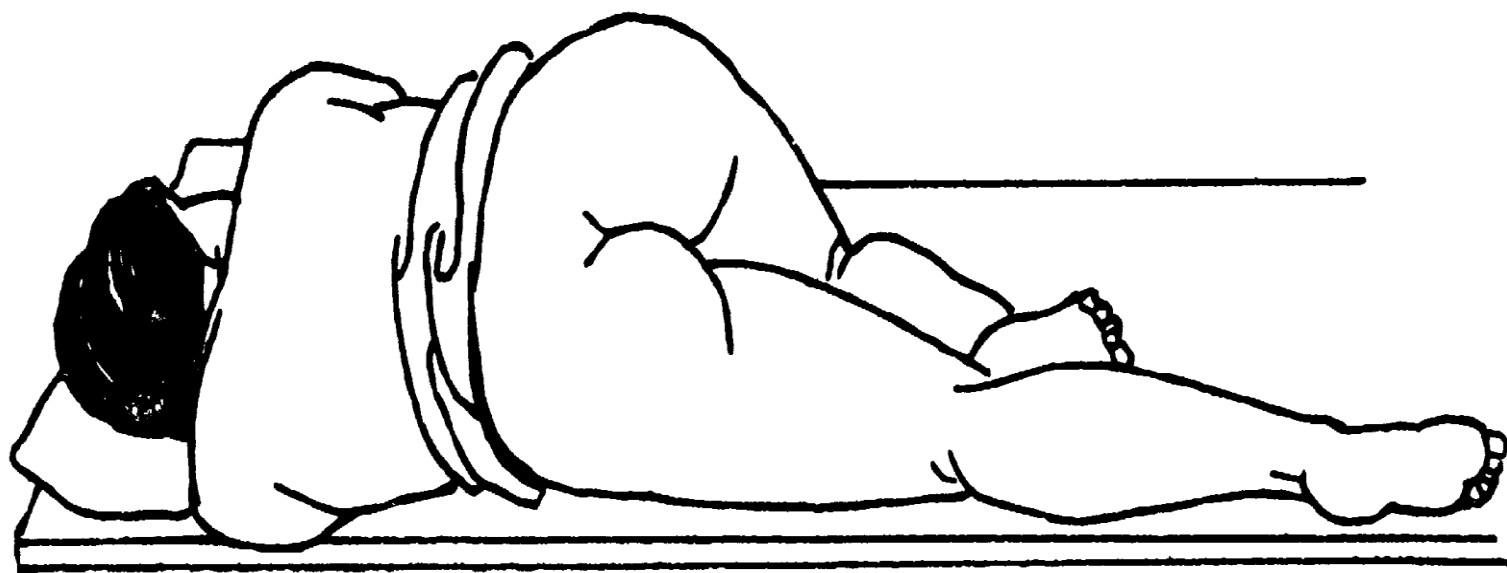


图 3-7-2 左侧卧位

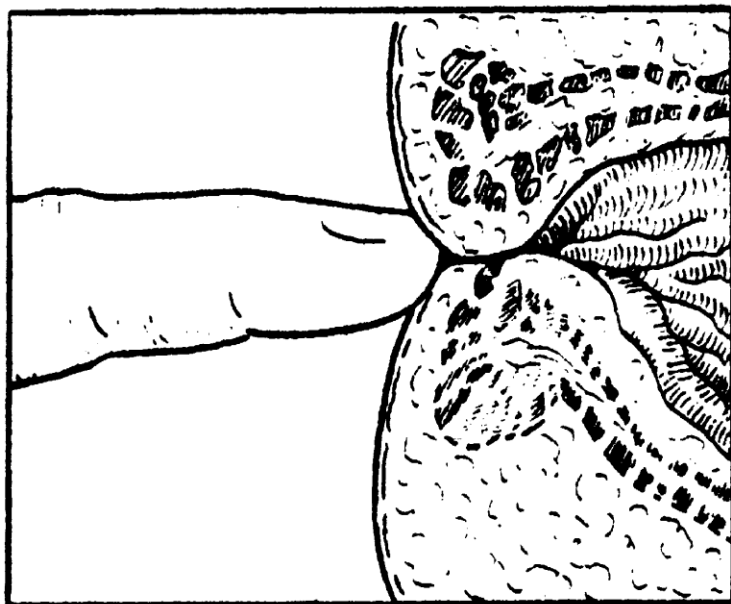
（二）视诊

- 正常肛门周围皮肤颜色较深，皱折呈放射状。检查时应注意观察有无以下改变：①肛门闭锁或狭窄；②肛周脓肿；③肛裂；④痔，根据发生部位可分为内痔、外痔、混合痔三种；⑤肛门直肠瘘；⑥直肠脱垂。

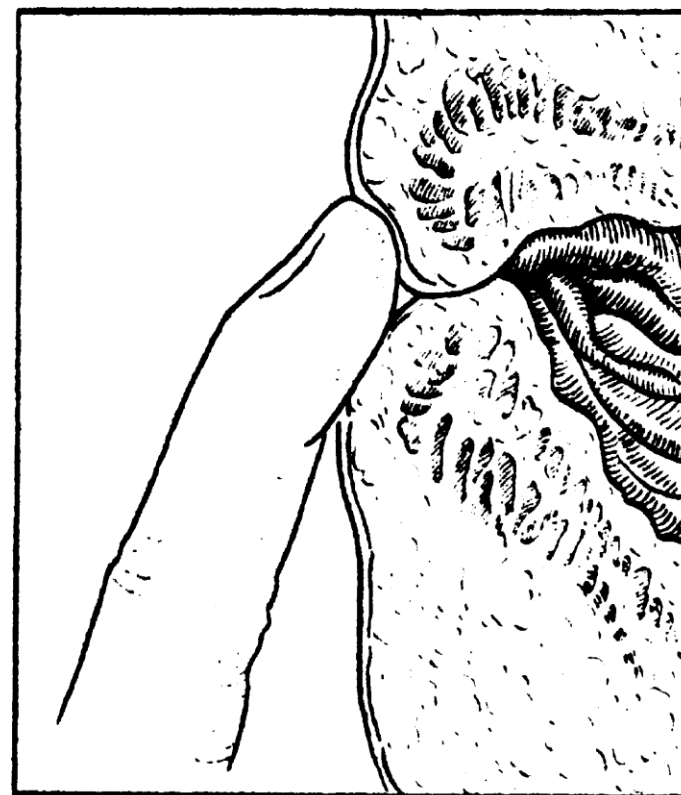
(三) 触诊

- 对肛门或直肠的触诊称为肛诊或直肠指诊。不仅对肛门直肠的局部病变（如直肠脓肿、直肠息肉、直肠癌肿等）具有重要诊断价值，而且对盆腔疾病（如阑尾炎、髂窝脓肿、前列腺与精囊病变、子宫及输卵管的病变等）也是一项不可缺少的诊断方法。

- 患者体位采用膝胸位、左侧卧位或仰卧位等。触诊时医生右手示指戴指套，并涂以适量润滑剂。先将探查的示指指腹置于肛门外口轻轻按摩，等患者肛门括约肌松弛后，再徐徐插入肛门，忌用手指指尖直接顶入。



错误方法



正确方法

图3-7-3 直肠指诊

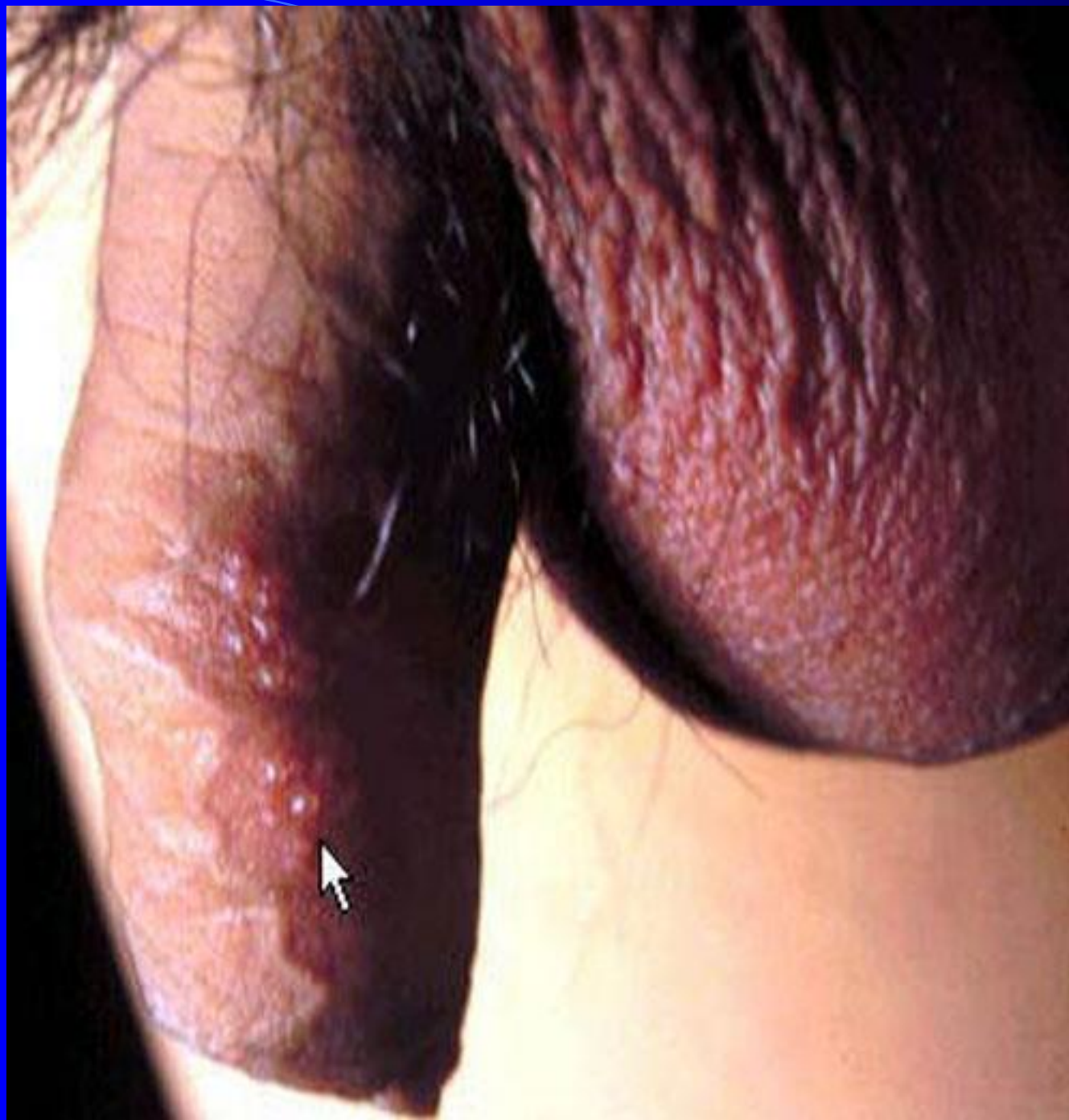- 肛门与直肠指诊的检查包括：肛门及括约肌的紧张度、肛管及直肠的内壁。注意有无压痛及黏膜是否光滑，有无结节、肿块及波动感。男性还可触诊前列腺及精囊，女性则可检查子宫颈、子宫、输卵管等，必要时可用双合诊。

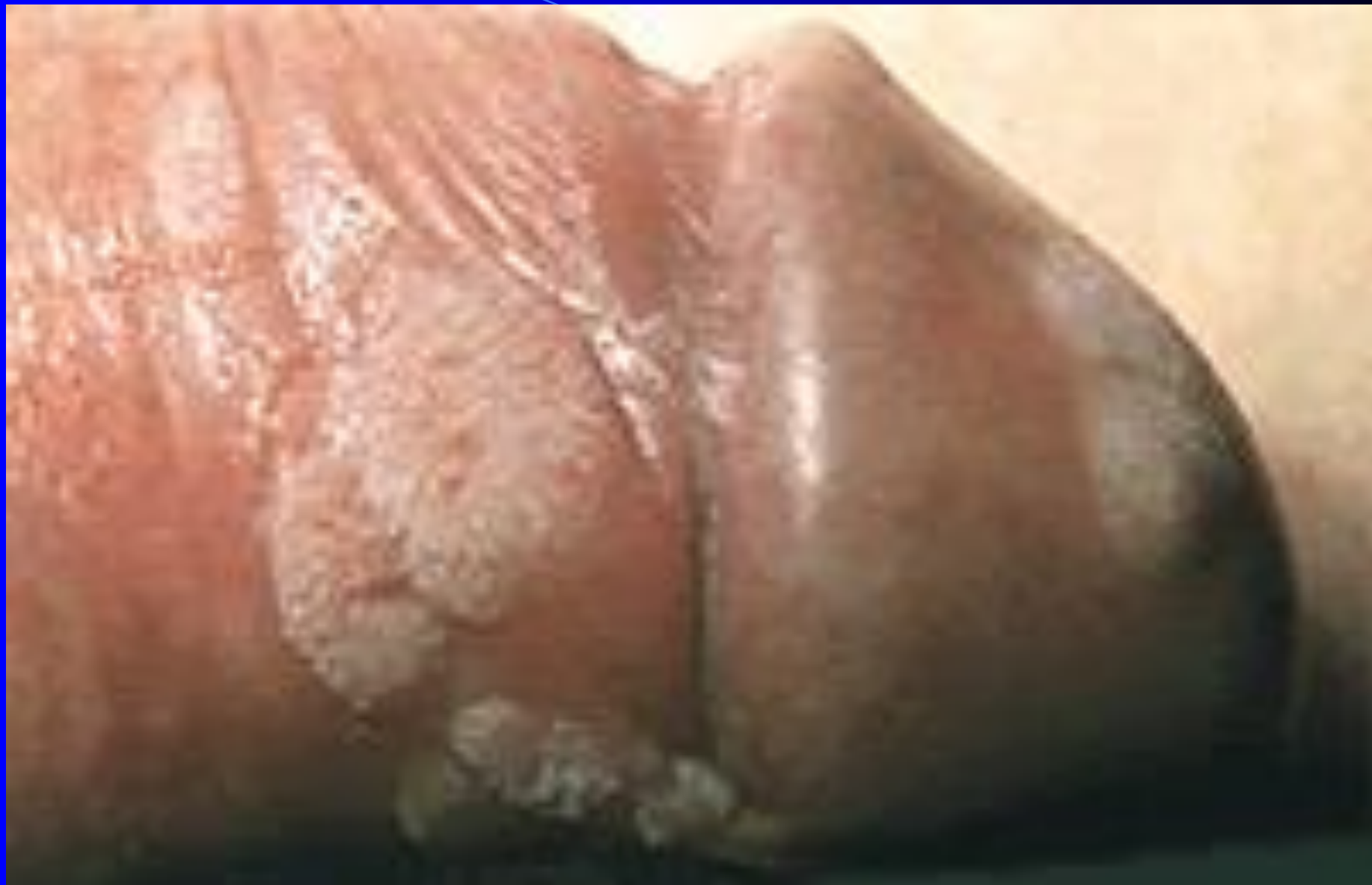至关重要的 指肛检查

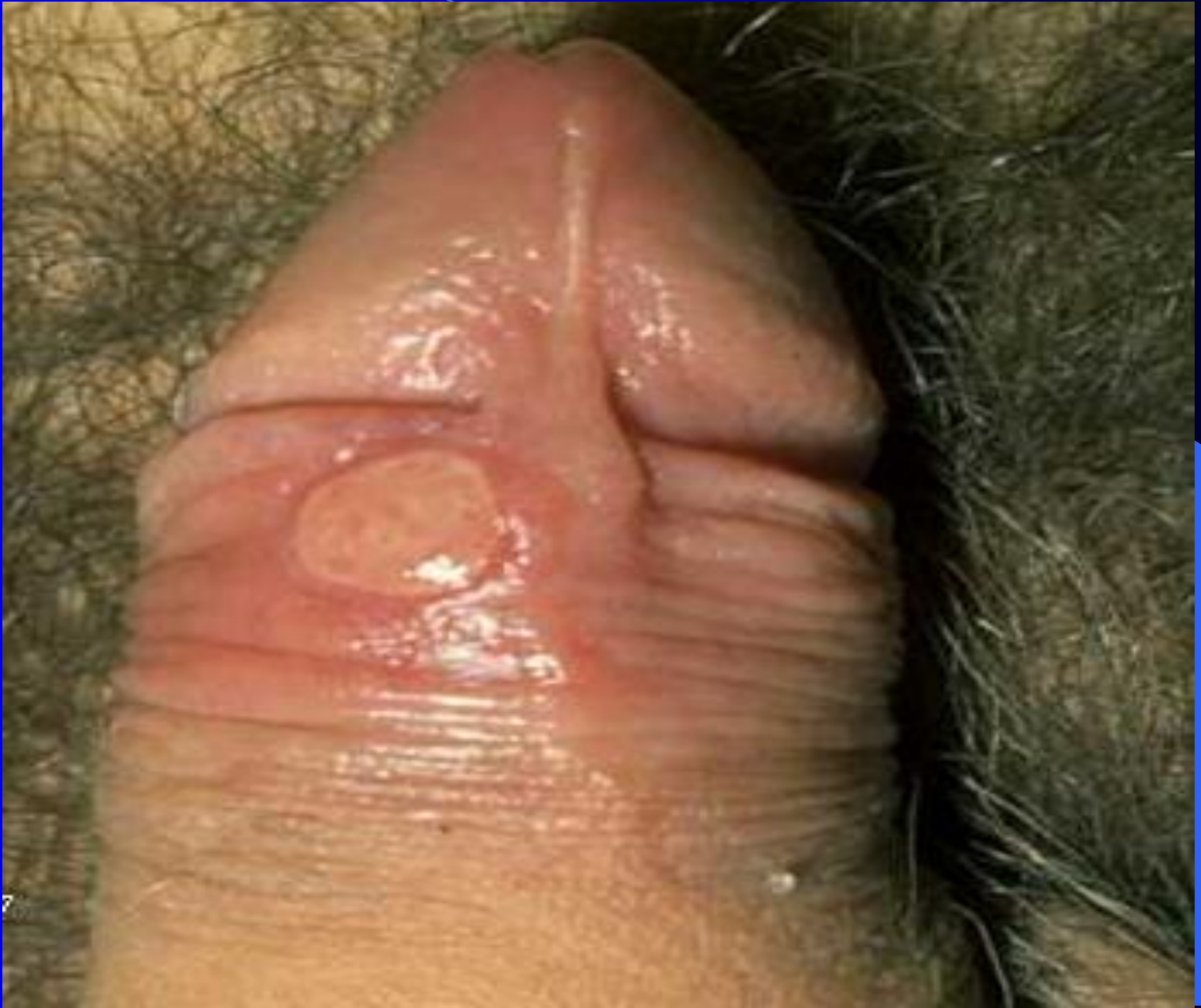二、生殖器检查

(一) 男性生殖器

- 1. 阴茎 注意有无包皮过长或包茎、下疳（梅毒）、尖锐湿疣、生殖器疱疹。尿道口有无红肿、分泌物或溢脓；阴茎头部有硬结并伴有暗红色溃疡易出血者应考虑阴茎癌。







- 2. 阴囊 包括精索、睾丸和附睾检查。精索呈串珠样肿胀者见于输精管结核；触诊有蚯蚓团状感觉者则为精索静脉曲张；睾丸的急性肿痛见于外伤或炎症；一侧睾丸肿大、坚硬并有结节，应考虑睾丸肿瘤；睾丸过小多见于肥胖性生殖无能症；睾丸摸不到可能为隐睾；

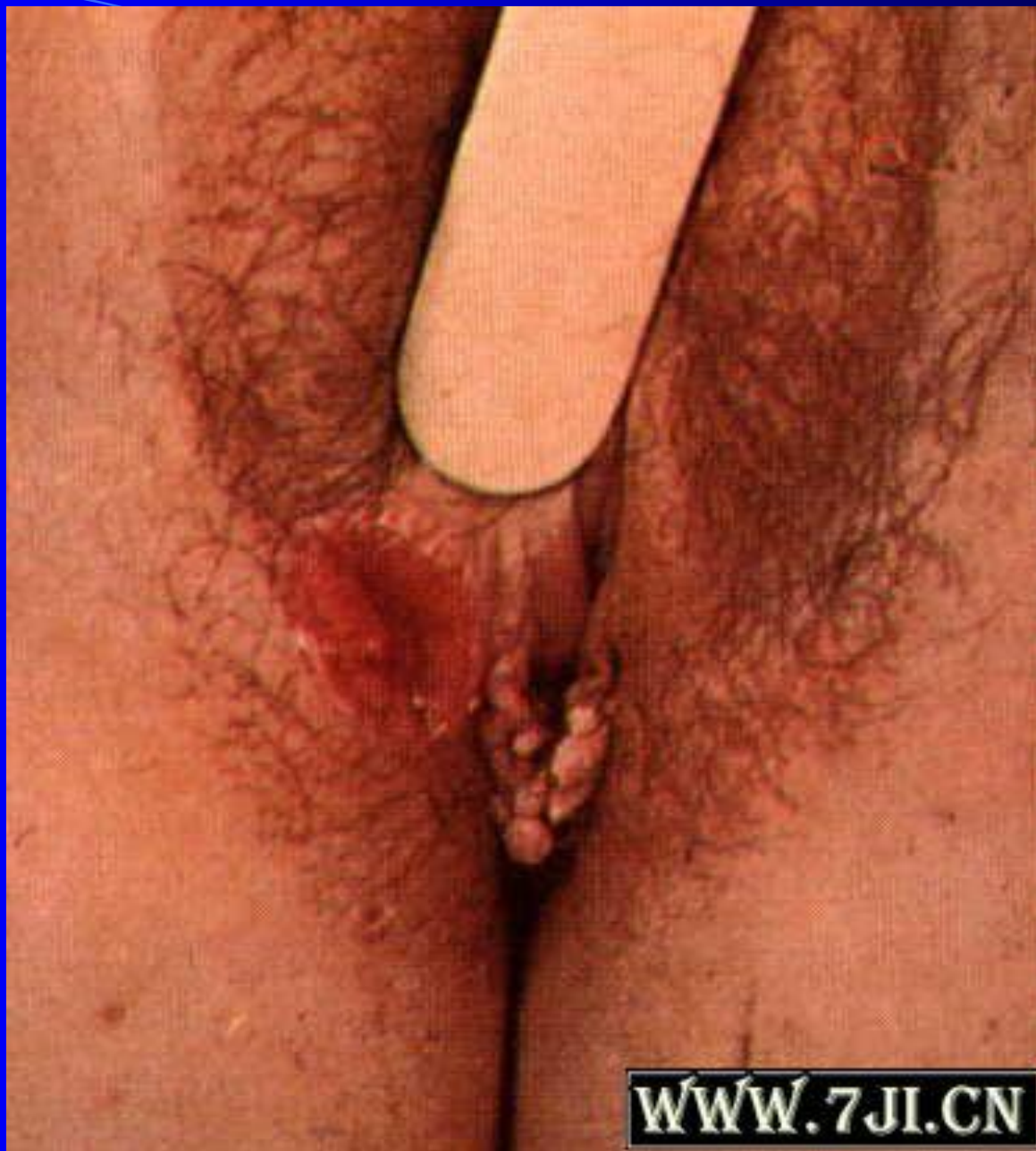- 若触及附睾呈结节状之硬块，并伴有输精管呈串珠状，多为附睾结核；阴囊肿大，触有水囊感时，则应做阴囊透光试验，被遮处阴囊呈橙红色均质半透明状，即为睾丸鞘膜积液，若不透明则应考虑疝或睾丸肿瘤。

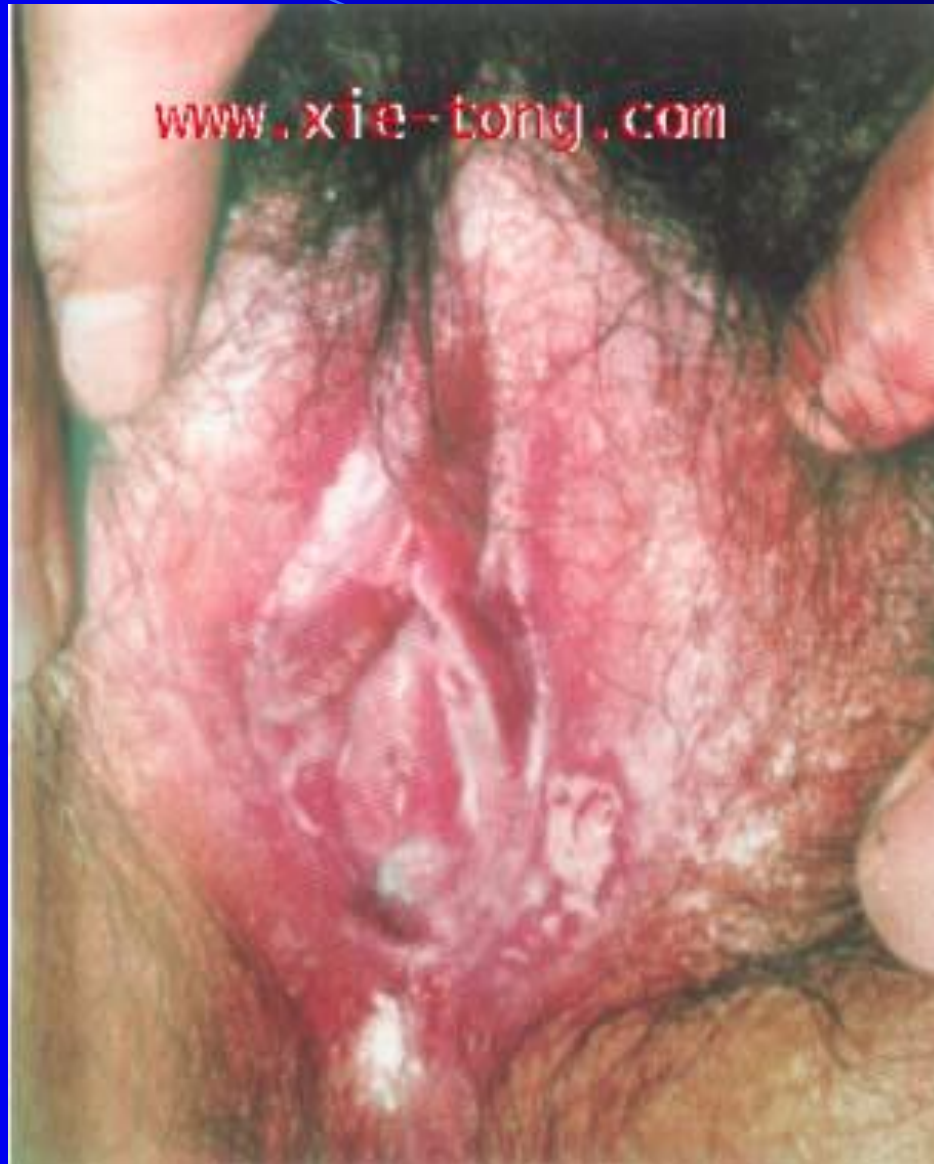
- 3. 前列腺 通过直肠指诊，可以触及前列腺左右两叶及之间的正中沟。前列腺肥大时正中沟消失。前列腺肿大而表面光滑、质韧、无压痛，见于老年人的良性前列腺肥大；前列腺肿大且有明显压痛，多见于急性前列腺炎；前列腺肿大、质硬，并可触及坚硬结节者，多为前列腺癌。

（二）女性生殖器

- 女性生殖器分为两部分：一部分为外生殖器，包括阴阜、大阴唇、小阴唇、阴蒂和阴道前庭；另一部分为内生殖器，包括阴道、子宫和子宫附件（子宫附件由输卵管和卵巢组成）。
- 女性生殖器检查包括视诊、触诊和阴道窥器检查。一般女性患者不常规进行生殖器检查。

- 1. 外阴 首先通过视诊，观察阴毛的多少及分布，阴蒂的大小，大小阴唇有无畸形或水肿、炎症、湿疹，观察外阴部有无白斑、溃疡、赘生物、尖锐湿疣、生殖器疱疹。





- 2. 阴道壁和子宫颈 通过阴道窥器进行观察，注意黏膜的色泽，同时注意阴道分泌物的量与性质，正常阴道有少许分泌液，为酸性，泡沫样分泌物见于滴虫性阴道炎；色白并含小片豆腐样分泌物，多是真菌感染所致。此外，还要观察阴道壁上有无溃疡、赘生物或瘘管，也可做涂片检查或活组织检查，明确诊断。

3. 双合诊 是盆腔检查中最重要的项目。检查者用一手的两指或一指放入阴道内，另一手在腹部配合检查，称为双合诊。目的在于扪清阴道、宫颈、附件、宫旁、结缔组织及盆腔内其他各组织有无异常。

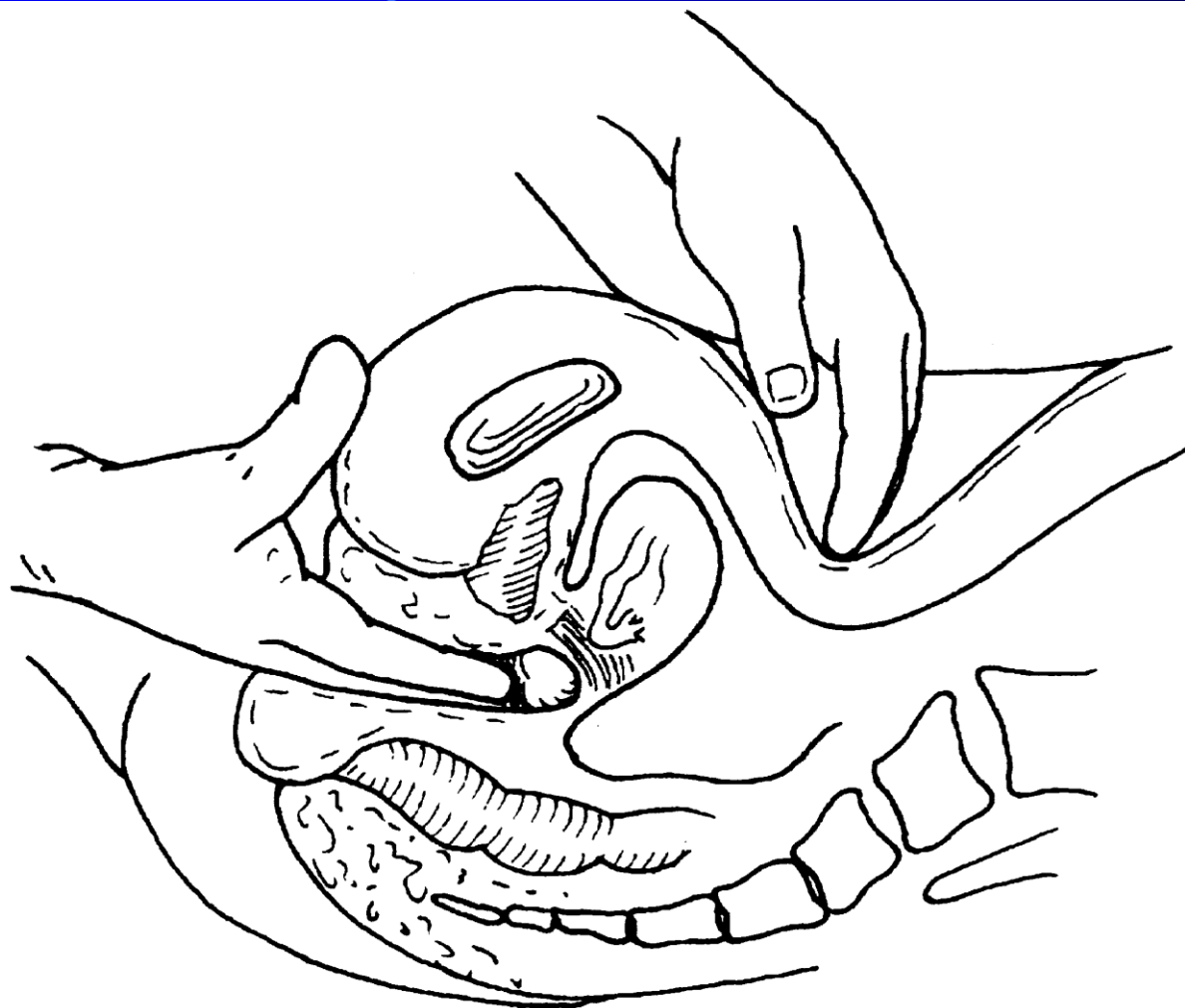


图3-7-5 双合诊检查子宫

- 4. 三合诊 即腹部、阴道、直肠联合检查，目的在于弥补双合诊的不足。检查时，一手示指放入阴道，中指放入直肠，其余步骤同双合诊。此检查方法，可扪清后倾后屈子宫的大小、以及子宫后壁、直肠子宫陷凹或宫骶韧带及盆腔后部的病变，尤其是癌肿浸润范围的检查。

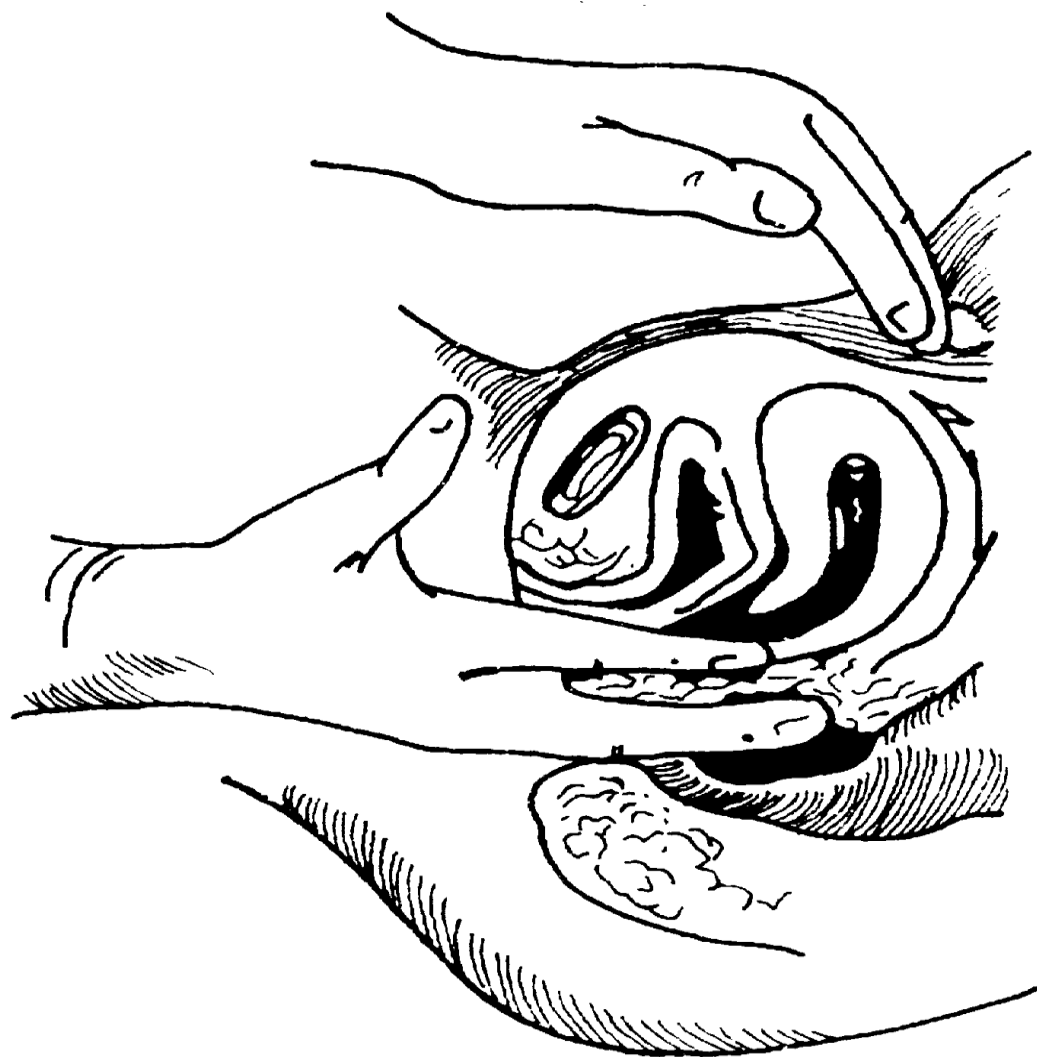


图 3-7-6 三合诊检查

- 2. 阴道窥器检查 根据患者阴道壁松弛情况，选用适当大小的窥器。

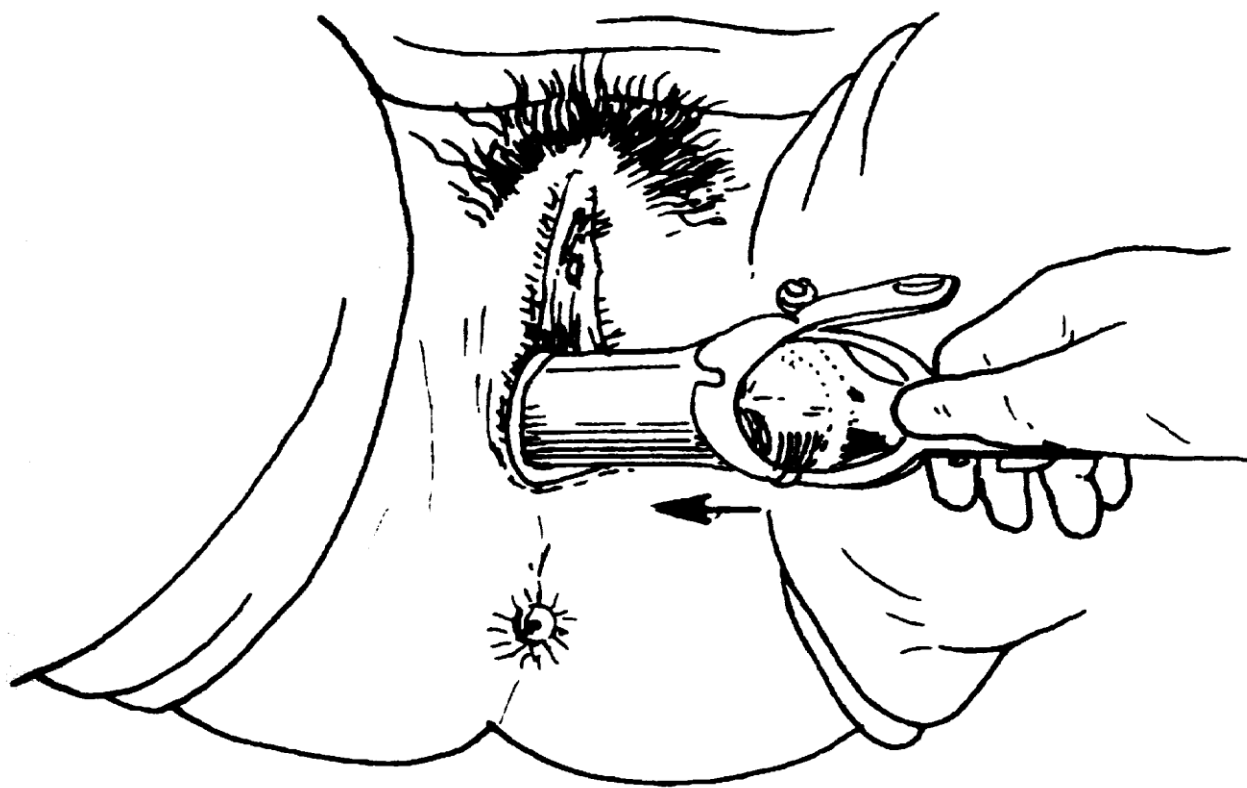


图3-7-4 沿阴道侧后壁放入阴道窥器